ЛЕКТОРИЙ

УДК 612.017+616.98

СОВРЕМЕННОЕ ЗВУЧАНИЕ ПРОБЛЕМЫ СИНДРОМА ВОССТАНОВЛЕНИЯ ИММУНИТЕТА НА ФОНЕ АРВТ

[1,2]Н.А.Беляков, [1,3,4]Т.Н.Трофимова, [1,2]Е.В.Боева, [5]М.Д.Семенова
[1]ФГБОУ ВО ПСПбГМУ им. И.П.Павлова Минздрава России, Санкт-Петербург, Россия
[2]ФБУН НИИ эпидемиологии и микробиологии имени Пастера, Санкт-Петербург, Россия
[3]ФГУН «Институт мозга человека им. Н.П.Бехтеревой» РАН, Санкт-Петербург, Россия
[4]ФГБОУ ВО «Санкт-Петербургский государственный университет», Россия
[5]ФГБУ «Российский научный центр радиологии и хирургических технологий имени академика А.М.Гранова» МЗ РФ, Санкт-Петербург, Россия

© Коллектив авторов, 2018 г.

Антиретровирусная терапия, направленная на угнетение репликации ВИЧ, способствует частичному восстановлению или активации функции иммунной системы. У ряда пациентов с выраженной иммуносупрессией это может сопровождаться риском развития синдрома восстановления иммунитета с проявлением оппортунистических и вторичных заболеваний, приводящих к ухудшению общего состояния и гибели больного. Рассмотрены вопросы терминологии, факторы риска развития патологического процесса, приведены патогенетические основы, эпидемиологическая статистика синдрома, варианты проявлений клинических и клинико-лабораторных осложнений. Особое внимание уделено вторичным и оппортунистическим заболеваниям, ассоциированным с манифестацией СВИ, возможностям лекарственной профилактики и коррекции осложнений. Приведены характерные радиологические проявления поражений головного мозга при СВИ, ассоциированных с различными патогенами на фоне низких показателей иммунного статуса. Частоту встречаемости СВИ в Российской Федерации трудно оценить — в связи с неоднозначностью клинической картины диагноз выставляется редко. Систематизированы основные клинические и лабораторные проявления синдрома, что позволяет на основании совокупности проявлений формулировать этот диагноз. Профилактика СВИ заключается в благоразумном назначении антиретровирусных препаратов после превентивного курса лечения возможных или клинически проявляющих себя инфекций, а также в раннем начале антиретровирусной терапии при устойчивых показателях CD4-лимфоцитов и низком содержании РНК ВИЧ в крови.

Ключевые слова: ВИЧ, АРВТ, иммунитет, оппортунистические заболевания, осложнения, синдром восстановления иммунитета.

THE PRESENT-DAY PERCEPTION OF THE PROBLEM OF IMMUNE RESTORATION OF UPON ART

[1,2]N.A.Belyakov, [1,3,4]T.N.Trofimova, [1,2]E.V.Boeva, [5]M.D.Semenova
[1]FSBEI HE I.P.Pavlov SPbMU MOH Russia, Saint-Petersburg, Russia
[2]Saint-Petersburg Pasteur Institute, Russia
[3]FSBIS Institute of the human brain. N.P.Bekhtereva RAS, Saint-Petersburg, Russia
[4]Saint-Petersburg State University, Russia
[5]FSBI Russian scientific center of radiology and surgical technologies named after academician A.M.Granov, Saint-Petersburg, Russia

Antiretroviral therapy (ART), which is intended to inhibit HIV replication, promotes partial restoration or activation of immunity. In many patients who have severe immunosuppression, ART may increase the risk of development of immune restoration syndrome (IRS), which is associated with the manifestations of opportunistic and secondary diseases that lead to worsening of the general health of patients and to their death. The present paper addresses IRS-related terminology, the risk factors of IRS development, and IRS pathogenesis, epidemiology, and clinical and laboratory manifestations. Special attention is paid to secondary and opportunistic infections associated with IRS and to the possibilities of pharmacotherapy for IRS and its complications. Characteristic radiological manifestations of brain lesions upon IRS are described as they as associated with different pathogenic factors upon initially poor immunity. It is hard to assess IRS incidence in Russia: IRS is diagnosed seldom because

of the ambiguity of its clinical picture. A combination of the main clinical and laboratory manifestations of the syndrome is suggested to help in IRS diagnosis. IRS prevention is based on reasonable regiments of ART following preventing therapy for possible manifested infections and also on early ART onset upon steady CD4 cell counts and low HIV RNA blood levels.

Key words: HIV, ART, immunity, opportunistic diseases, immune restoration syndrome.

DOI: http://dx.doi.org/10.22328/2077-9828-2018-10-2-14-27

Термины и определение. Синдром восстановления иммунитета (СВИ) (синдром восстановления иммунной системы — (СВИС)), синдром иммунной реконституции (СИР), воспалительный синдром восстановления иммунной системы (ВСВИС), Immune reconstitution inflammatory syndrome (IRIS), Immune restoration disease (IRD), Immune reconstitution syndrome (IRS) развивается у пациентов, инфицированных вирусом иммунодефицита человека (ВИЧ), с выраженной иммуносупрессией, сопровождается прогрессирующим ухудшением состояния, развитием новых или ранее пролеченных оппортунистических инфекций, вторичных и соматических заболеваний на фоне эффективной антиретровирусной терапии (АРВТ) в течение первых трех месяцев лечения [1–3].

До 2007 года в РФ информацию о СВИ специалисты узнавали исключительно из зарубежной литературы. Вскоре после активного системного внедрения АРВТ, несмотря на эффективность проводимого в течение первого года лечения, продолжали настораживать случаи неблагоприятных исходов у пациентов с низкими показателями иммунного статуса. Тем не менее проблеме формирования СВИ у ВИЧ-инфицированных пациентов в РФ уделялось недостаточно внимания.

Начало АРВТ у большинства ВИЧ-инфицированных пациентов приводит к угнетению репликации вируса, увеличению пула CD4-лимфоцитов и восстановлению протективной функции иммунной системы, вследствие чего снижается частота возникновения оппортунистических инфекций [4]. На этом построена современная стратегия лечения больных с ВИЧ-инфекцией [5, 6].

Однако у многих пациентов, начавших АРВТ, дисрегуляция иммунитета приводит к развитию СВИ. Отличительный признак синдрома — парадоксальное ухудшение на фоне уже ранее диагностированного инфекционного заболевания или развитие новой инфекционной патологии вскоре после начала терапии [7, 8].

Частота развития СВИ у пациентов, начавших АРВТ, составляет 10–32% [3, 8–11]. Такой широкий процентный диапазон отчасти связан с:

— отсутствием общепринятых критериев и сложностями в диагностике;
— началом и составом схемы АРВТ;
— степенью приверженности больных к АРВТ;
— социальными условиями пациента и др. [12, 13].

Факторы риска. Наличие оппортунистической инфекции в процессе начала АРВТ является достоверным фактором риска в развитии СВИ. Ранее диагностированные у пациента диссеминированные заболевания, такие как туберкулез и криптококкоз, до начала АРВТ значительно повышают риск развития СВИ. Крайне низкое исходное количество CD4-лимфоцитов (менее 50 клеток/мкл) также способствует развитию тяжелых оппортунистических инфекций. Однако было отмечено, что формирование СВИ может происходить на фоне более высокого содержания CD4-лимфоцитов. Из этого следует, что не только низкий уровень CD4-лимфоцитов, но и несовершенство функционального статуса иммунной системы у ВИЧ-инфицированных пациентов провоцирует манифестацию синдрома [2, 12, 14].

Нельзя исключить генетическую предрасположенность в развитии СВИ у пациентов с ВИЧ-инфекцией и туберкулезом (ТБ). Синдром чаще встречается у мужчин и у лиц молодого возраста. Обсуждаются режимы АРВТ как факторы риска, связанные с отдельными группами препаратов [2].

Факторы, предрасполагающие к развитию СВИ:

— продвинутая стадия заболевания (4Б, 4В);
— выраженная иммуносупрессия, снижение CD4-лимфоцитов в крови ниже 200 клеток/мкл;
— РНК ВИЧ в крови выше $lg_{10}5$;
— наличие оппортунистических и СПИД-ассоциированных инфекций, включая туберкулез;
— небольшой интервал времени между лечением оппортунистических и вторичных инфекций и началом АРВТ;
— первичные пациенты с поздно выявленной ВИЧ-инфекцией;
— наркопотребление, алкоголизм;
— асоциальный образ жизни.

Патогенез СВИ. Иммунопатогенез синдрома до конца неясен и требует дополнительных исследований. Предполагается, что триггерным фактором развития СВИ является дисрегуляция иммунного ответа на воздействие антигенных стимулов

на фоне начала АРВТ. Патофизиология процесса предполагает вовлечение нескольких факторов, таких как восстановление числа иммунокомпетентных клеток и функциональное перераспределение лимфоцитов, дефект в регуляторной функции, изменения Th-клеточного профиля, высокий уровень РНК ВИЧ, а также генетическая предрасположенность организма [15].

Во многом иммунопатогенез СВИ определяется наличием конкретного патогена. Развитие синдрома ассоциировано с CD4 (Th1)-опосредованным иммунным ответом, но, как правило, в процесс вовлекаются CD4- и CD8-эффекторные клетки. Формирование СВИ связано с несбалансированной иммунной реконституцией эффекторных и регуляторных Т-клеток. Существуют два типа клеток, играющих важную роль в развитии синдрома: провоспалительные Th17-клетки и регуляторные Т-клетки. В норме Т-регуляторные Foxp3+CD25+CD4-клетки поддерживают физиологическое равновесие и Т-клеточный гомеостаз, а также предотвращают избыточный воспалительный ответ. В процессе течения иммунной реконституции уменьшается количество и угнетается функция Т-регуляторных лимфоцитов, что приводит к несостоятельности их супрессивной активности и к высвобождению провоспалительных цитокинов [16]. Предполагается, что значительный вклад в развитие СВИ привносят макрофаги и натуральные киллеры (НК-клетки), экспрессирующие на поверхность специфические молекулы, способные усиливать или подавлять их функцию. Особое место натуральным киллерам отводится в патогенезе герпес-ассоциированного СВИ. В свою очередь нарушение активности макрофагов играет роль в развитии ТБ-ассоциированного СВИ [17].

Парадоксальный ТБ-ассоциированный СВИ связан с активностью интерлейкинов (IL-4, IL-6, IL-7, IFN-γ и TNF-α). В исследовании Haddow L.J. et al. [18] отмечены высокий уровень IFN-γ и С-реактивного белка в плазме крови у пациентов с развившимся СВИ на фоне латентно протекавшего туберкулеза и низкий уровень биомаркеров моноцитов и Т-клеточной активности у пациентов с парадоксальным ТБ-СВИ. Схожим течением обладает криптококк-ассоциированный СВИ, провоцирующий выработку провоспалительных цитокинов, включая Th1-цитокины. В проспективном исследовании Boulware D.R. et al. [19] отмечены повышенный уровень С-реактивного белка, IL-4 и IL-17 и низкий показатель эндотелиального фактора роста, гранулоцитарного колониестимулирующего фактора и TNF-α у пациентов до начала АРВТ и с последующим развитием ЦМВ-СВИ.

Не исключено, что развитие СВИ связано с наличием определенного лейкоцитарного антигенного профиля (HLA) и полиморфизмом генов регуляции цитокинов. ЦМВ-СВИ чаще развивается у носителей гена HLA-B44 и гаплотипа HLA-A2, B44, DR4. У пациентов с микобактериальным СВИ реже встречаются TNF-α-308*2 и IL-6-174*G. Эти аллели определяют низкую продукцию цитокинов. Наблюдения показали важную роль IL-12 в прогрессировании ЦМВ-СВИ, IL-6 и TNF-α в развитии микобактериального СВИ [1, 15]. Основные процессы формирования СВИ представлены на рис. 1.

Выявление и диагностика СВИ. Анализ отечественной литературы и клинических материалов, накопленных с момента повсеместного применения АРВТ, сопоставления их с материалами аутопсий людей, умерших на фоне ВИЧ, свидетельствует о том, что диагноз СВИ ставится достаточно редко. Это расходится с ростом летальных исходов на фоне АРВТ на продвинутых стадиях ВИЧ-инфекции, в том числе от туберкулеза и оппортунистических инфекций [6, 16, 20, 21].

В большинстве случаев гибель наступает в течение первого года или нескольких месяцев с начала АРВТ [6, 7, 16, 21–24]. При этом анализе возникает по меньшей мере несколько закономерных вопросов:

— терапия была неэффективной из-за схем лечения и препаратов;

— пациенты были в необратимом состоянии до начала АРВТ;

— развивался СВИ, но не был выставлен как диагноз, поскольку врачи, имея достаточную информированность в этом вопросе, не считают необходимым выходить за профессиональные стереотипы.

Скорее всего, упомянутые вопросы имели свое присутствие, и ретроспективно трудно определиться с каждым случаем в отдельности. Вероятно, по этой причине мы не имеем отечественной статистики и ссылаемся на наблюдения зарубежных коллег.

Исходя из общих представлений патогенеза СВИ, его можно рассматривать как медикаментозно-обусловленное острое воспаление, развивающееся на фоне подавленной активности иммунитета. При этом существуют определенные условия и клинические проявления, завершающиеся либо выздоровлением, либо гибелью от оппортунистических, вто-

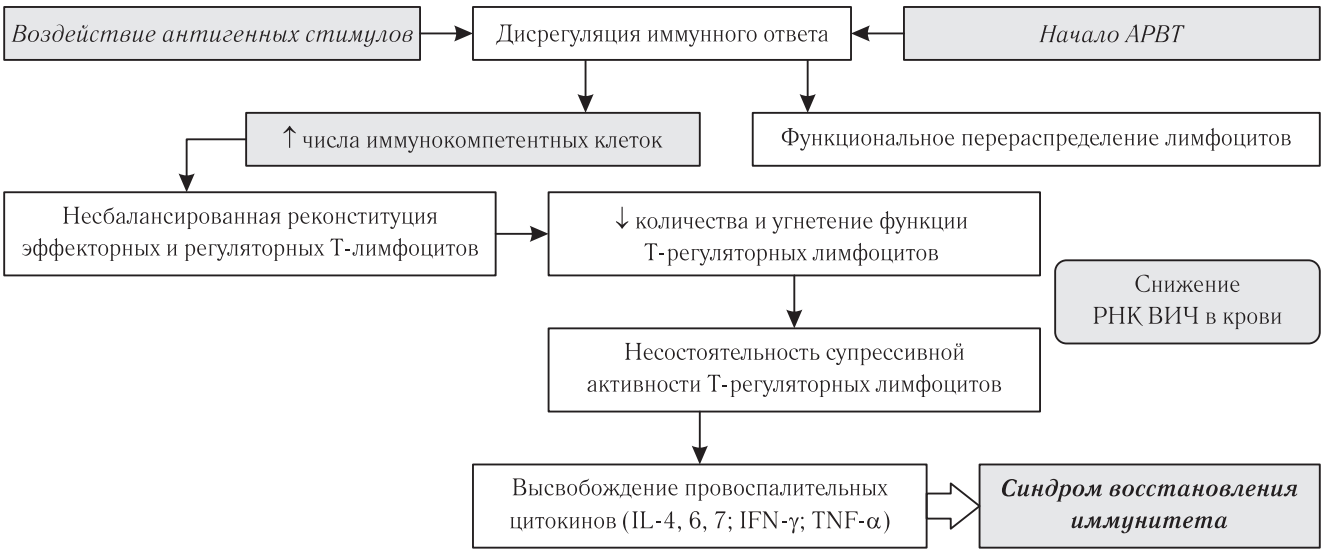

Рис. 1. Основные процессы формирования синдрома восстановления иммунитета

ричных инфекций и заболеваний (таблица).

На данный момент не существует абсолютных диагностических критериев СВИ. Это связано с полиэтиологичностью синдрома, нередко спровоцированного несколькими патогенетическими факторами.

Таблица

Клинико-лабораторная характеристика СВИ

I. Варианты клинических проявлений СВИ	Обострение вялотекущего заболевания после назначения АРВТ Манифестация ранее пролеченных заболеваний после начала АРВТ Проявление новых заболеваний с началом АРВТ Гибель в течение первых месяцев с начала АРВТ
II. Клинические состояния, имитирующие проявления СВИ	Активация клинических проявлений без активации иммунитета Фармакорезистентность ВИЧ к АРВТ Скрытое прекращение АРВТ больным Суперинфекция ВИЧ с устойчивой резистентностью Действие внешних факторов, отягощающих течение ВИЧ-инфекции (психоактивные вещества, токсины, несовместимые препараты и др.) Ухудшение клинической картины, совпадающее с назначением АРВТ по времени, но не по причинам
III. Лабораторные проявления СВИ	Быстрое восстановление CD4-лимфоцитов в крови Снижение РНК ВИЧ Признаки острого воспалительного процесса, рост противовоспалительных цитокинов

Ниже представлены критерии диагностики СВИ, разработанные М.А.Френчем (2004) и Дж.Робертсоном (2006) [2, 13, 14].

Критерии диагностики СВИ по М.А.Френчу (2004). Диагноз СВИ является определенным при наличии у пациента 2 больших критериев (А+В) или 1 большого и 2 малых критериев.

Большие критерии:

А. Парадоксальное (атипичное) развитие оппортунистических инфекций и опухолей у пациентов с эффективной (иммунологически и вирусологически) АРВТ, проявляющееся в виде:

— локализованного заболевания;

— избыточной воспалительной реакции;

— атипичной воспалительной реакции в пораженных тканях;

— прогрессирования органной дисфункции и ухудшения течения ранее существующих заболеваний после достоверного клинического улучшения на фоне этиологического лечения перед началом АРВТ, исключая токсическое действие препаратов.

В. Значительное снижение уровня вирусной нагрузки ВИЧ (РНК ВИЧ) более чем в 10 раз от первоначального количества.

Малые критерии:

— повышение количества CD4-лимфоцитов в крови после начала АРВТ;

— усиление иммунного ответа;

— спонтанное излечение заболевания в условиях продолжения АРВТ.

Критерии диагностики СВИ по Дж.Робертсону (2006).

Обязательные критерии:

— ухудшение течения воспалительных заболеваний;

— временная связь с началом АРВТ;

— отличие клинических симптомов от ранее выявленных и перенесенных заболеваний или типичное течение перенесенного инфекционного заболевания до начала АРВТ;

— значительное снижение уровня вирусной нагрузки ВИЧ (РНК ВИЧ) более чем в 10 раз от первоначальной концентрации.

Вспомогательные критерии:

— повышение уровня CD4-лимфоцитов в крови после начала АРВТ (>25 клеток/мкл);

— подтвержденное, по материалам биопсии, гранулематозное воспаление или нетипичная избыточная воспалительная реакция в тканях.

Основные признаки СВИ, на которые должен ориентироваться врач (Боева Е.В., Беляков Н.А., 2018):

— клиническое ухудшение, вероятно, связанное с началом АРВТ;

— активация воспалительных процессов, в том числе связанных с прямым действием ВИЧ;

— появление ранее не диагностированных оппортунистических или СПИД-индикаторных болезней;

— генерализация процесса с развитием синдрома полиорганной недостаточности и истощения;

— временное, но быстрое восстановление CD4-лимфоцитов в крови;

— временное снижение РНК ВИЧ в крови;

— активация провоспалительных цитокинов в крови.

Следует обратить внимание на временную связь между началом АРВТ и возникновением заболевания, симптомы которого развиваются в течение первых трех месяцев лечения ВИЧ-инфекции. Необходимы условия: клеточное восстановление иммунной системы и вирусологическая эффективность АРВТ, на фоне которых прогрессирует воспалительный процесс. Несмотря на то, что повышение количества CD4-лимфоцитов — неотъемлемое проявление СВИ, по мнению French M.A. et al. (2004), это не основной критерий диагностики. Восстановление числа CD4-лимфоцитов в крови не всегда является полноценным показателем иммунного статуса. В свою очередь значительное снижение РНК ВИЧ в плазме является более важным индикатором развивающегося СВИ [13, 14].

Диагностика СВИ остается затруднительной ввиду широкого полиморфизма клинических проявлений и патогенспецифичного антигенного ответа организма, зависящих от ассоциированных оппортунистических инфекций. Любой пациент, начавший прием АРВТ в предшествующие 8 месяцев с презентацией новых симптомов со стороны центральной нервной системы (ЦНС) или с прогрессирующей когнитивной дисфункцией, несмотря на хороший вирусологический контроль, должен быть обследован на СВИ с применением методов лучевой диагностики.

Лучевая картина вовлечения ЦНС в СВИ характеризуется появлением специфичных изменений сигнала на компьютерной (КТ) и магнитно-резонансной томографии (МРТ), обычно отличающихся от типичной лучевой картины той или иной оппортунистической инфекции. На МРТ выявляется транзиторное повышение сигнала на Т2-ВИ и FLAIR-ИП от паренхимы головного мозга с контрастным усилением, часто сопровождающееся масс-эффектом и ограничением диффузии.

Инфекции и СВИ. Синдром восстановления иммунитета на фоне АРВТ связан с активацией микобактериальных, вирусных, грибковых и паразитарных оппортунистических инфекций. Воспалительный ответ иммунной системы может формироваться не только к жизнеспособным или нежизнеспособным патогенам, но и к резидуальным антигенам. Различают два варианта манифестации СВИ:

а) развитие воспалительного ответа на латентное, клинически не проявляющее себя до начала АРВТ заболевание;

б) «парадоксальное» обострение ранее диагностированного и пролеченного заболевания на фоне начала АРВТ [11].

Следует учитывать, что альтернативной причиной развития оппортунистических инфекций и ухудшения состояния может быть низкая приверженность пациента к АРВТ и развитие лекарственной резистентности [13].

СВИ и туберкулез. Инфицирование *Micobacterium tuberculosis* является наиболее распространенной причиной развития СВИ (8–50%) [11, 25–27]. Различают следующие факторы риска развития ТБ-ассоциированного СВИ: короткий временной промежуток между началом противотуберкулезного лечения и АРВТ, низкий исходный уровень CD4-лимфо-

цитов, высокое содержание РНК ВИЧ в плазме крови, стремительное снижение РНК ВИЧ на фоне АРВТ. Большинство случаев развития ТБ-ассоциированного СВИ наблюдается в первые две-три недели от начала АРВТ, это сопровождается ухудшением общего состояния пациента и появлением новых клинических и радиологических симптомов, таких как лихорадка, увеличение лимфатических узлов и появление свежих инфильтратов. ТБ-СВИ может также проявляться висцеральным и кожным абсцедированием, поражением ЦНС, перикардиальным выпотом, развитием острого респираторного дистресс-синдрома, дыхательной недостаточностью и острой почечной недостаточностью [25, 28, 29].

Лучевая семиотика туберкулез-ассоциированного СВИ представлена широким комплексом изменений, включающих в случае вовлечения в процесс ЦНС появление или прогрессирование МР-картины, как правило, представленной менингитом и туберкулемами. МР-картина туберкулезного менингита характеризуется выраженным контрастным усилением оболочек головного мозга, в первую очередь, в области базальных цистерн, появлением и/или нарастанием числа туберкулем, имеющих вид мелких очагов с центральной или периферической моделью контрастного усиления. Наряду с описанными лучевыми проявлениями, СВИ при туберкулезе может проявляться формированием нарастающих в динамике сливных зон измененного МР-сигнала, формирующих картину лейкоэнцефалопатии. При этом для СВИ с вовлечением ЦНС характерно более позднее, по сравнению с другими симптомами, развитие — в течение 5–10 месяцев от начала АРВТ.

На данный момент рекомендуется присоединять АРВТ через две, максимум через восемь недель после начала лечения туберкулеза у пациентов с количеством CD4-лимфоцитов менее 200 клеток/мкл [5, 26, 30–32].

***Micobacterium avium complex* (MAC).** Частота встречаемости MAC-ассоциированного СВИ около 3,5% среди пациентов с исходным уровнем CD4-лимфоцитов менее 100 клеток/мкл.

Клинически синдром проявляется в первые две — восемь недель после начала АРВТ в виде лихорадки, увеличения лимфатических узлов, сопровождающегося болезненностью (69%). MAC-ассоциированный СВИ, как правило, протекает в локализованной форме. Клинические проявления могут развиваться с поражением суставов, позвоночника, кожи и мягких тканей [9, 33].

Криптококк-ассоциированный СВИ протекает в виде менингита, лимфаденита, пневмонита и локализованных абсцессов. Как правило, он манифестирует в парадоксальной форме при уровне CD4-лимфоцитов менее 200 клеток/мкл. Клинически развитие СВИ характеризуется появлением головной боли, лихорадки, недомогания, изменениями психического статуса, повышением внутричерепного давления и менингеальных симптомов [34]. У пациентов с известным в анамнезе криптококковым менингитом в 8–49% случаев может наблюдаться парадоксальное ухудшение самочувствия с головной болью, повышением внутричерепного давления на фоне отрицательных результатов исследования спинномозговой жидкости и снижающегося титра криптококкового антигена. В случае неустановленного до начала АРВТ криптококкоза частота возникновения синдрома иммунной воспалительной реконституции составляет около 1%, повышаясь до 33% у пациентов с бессимптомной криптококковой антигенемией.

Специфические факторы развития криптококк-ассоциированного СВИ включают в себя: назначение АРВТ в кратчайший промежуток времени после начала лечения криптококковой инфекции, низкое число CD4-лимфоцитов (менее 100 клеток/мкл), высокое исходное содержание РНК ВИЧ в плазме крови, высокий титр криптококкового антигена, повышенное внутричерепное давление, лейкоцитоз и увеличение показателя глюкозы в крови [35–37].

Лучевая картина СВИ при криптококковой нейроинфекции имеет свои особенности. Так, на менингит приходится до 70% случаев СВИ. При этом ассоциированный с АРВТ криптококковый менингит отличает быстрое нарастание тяжести заболевания в течение нескольких дней, по сравнению с 1–2 неделями подострого течения заболевания у пациентов, не получающих антиретровирусную терапию.

До начала терапии у данных пациентов редко наблюдается лептоменингеальное усиление, так как не происходит адекватного иммунного ответа. С назначением АРВТ иммунная система восстанавливается, обеспечивая интенсивную воспалительную реакцию, в результате которой на КТ и МРТ можно выявить лептоменингеальное контрастное усиление в сочетании с сообщающейся гидроцефалией (рис. 2).

Также отмечается линейное периваскулярное контрастное усиление в бороздах, вновь возникшее

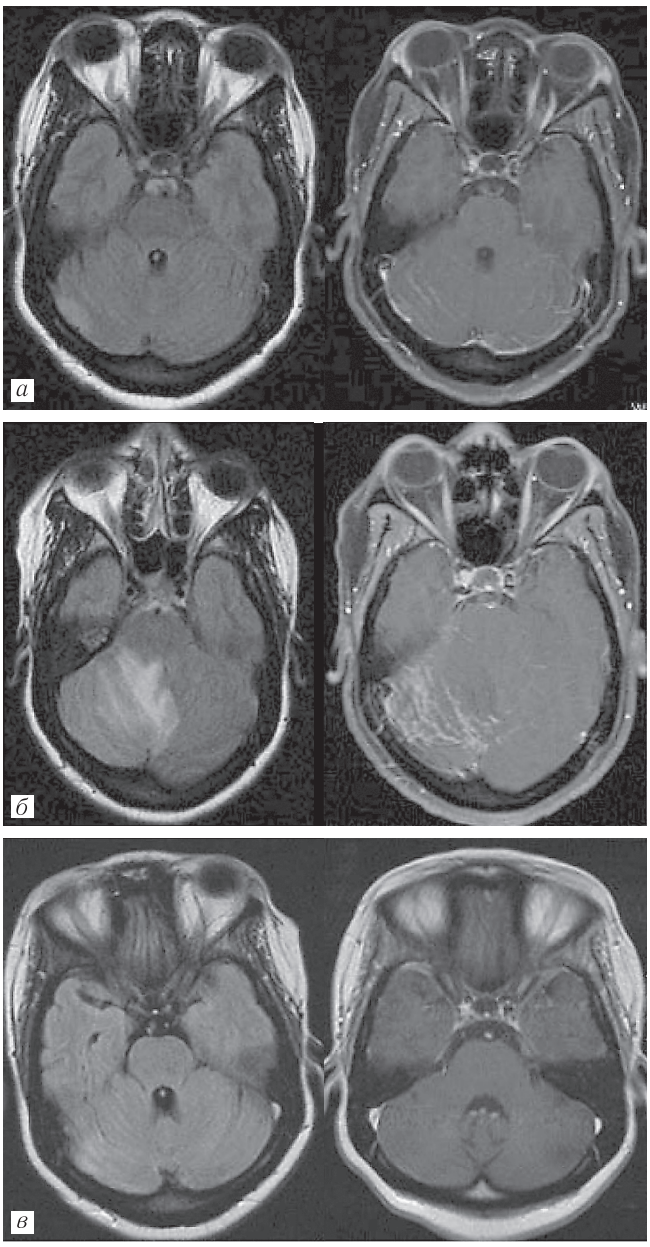

Рис. 2. Менингоэнцефалит при диссеминированном криптококкозе, СВИ: *а* — 7 месяцев от начала АРВТ: клиническое ухудшение в виде головной боли, фотофобии, ригидности шеи, общего недомогания (CD4 Т-лимфоциты: 184 клеток/мкл, вирусная нагрузка: 200 копий/мл); *б* — МРТ в динамике через 2 недели на фоне прогрессирующего ухудшения состояния, нарастания выраженности головной боли, тошноты, рвоты; *в* — контрольная МРТ через 1 месяц от появления симптомов и терапии кортикостероидами: исчезновение очаговых изменений, нарастание церебеллярной атрофии

контрастирование мозговых оболочек или сосудистых сплетений, контрастирование расширенных периваскулярных пространств, вторичное вовлечение паренхимы головного мозга с рестрикцией диффузии и накоплением контрастного препарата паренхимой. Возможно протекание процесса по типу менингоэнцефалита. СВИ также может манифестировать появлением диссеминированных в веществе головного мозга криптококком, интенсивно накапливающих контрастный препарат (рис. 3).

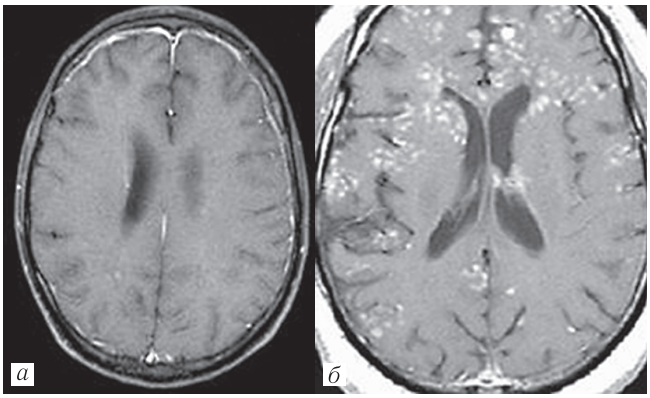

Рис. 3. МРТ: *а* — криптококковый менингит; *б* — СВИ

Следует отметить, что отсутствие изменений сигнала от головного мозга на КТ и МРТ не исключают диагноза криптококкового менингита при СВИ.

Пневмоцистная пневмония (ПЦП) является одной из наиболее часто встречающихся оппортунистических инфекций у ВИЧ-инфицированных пациентов. Ухудшение состояния чаще происходит в первые две-три недели с момента начала АРВТ и проявляется возвратной лихорадкой, нарастающей гипоксией, свежими легочными инфильтрациями на рентгенограмме. Факторы риска развития ПЦП-СВИ: тяжесть течения болезни и развитие гипоксии (PaO_2 <70 mmHg), раннее начало АРВТ и проведение гормональной терапии ПЦП до начала АРВТ [38, 39].

Вирусные инфекции. Ульцерация кожи и слизистых оболочек, вызванная вирусом простого герпеса, и активация вируса папилломы человека часто являются проявлением СВИ. Опоясывающий герпес при СВИ, как правило, затрагивает не более одной анатомической области [5, 40, 41]. Нередко СВИ проявляется в виде ретинитов, витреитов и увеитов цитомегаловирусной (ЦМВ) этиологии. Поражение центральной нервной системы при ЦМВ-СВИ протекает в виде ЦМВ-энцефалита, радикулита.

Лучевая картина энцефалита на фоне иммунной реконституции вместо типичного вентрикулита или солитарного фокального поражения представлена распространенными мультифокальными участками с ограниченной диффузией и слабовыраженным очаговым или периферическим контрастным усилением как супра-, так и инфратенториально [42].

Зарегистрированы случаи развития прогрессирующей мультифокальной лейкоэнцефалопатии

(ПМЛ) на фоне начала АРВТ, протекающей латентно или парадоксально [4, 43]. При развитии ПМЛ-СВИ отмечается выраженная инфильтрация CD8 Т-лимфоцитами и макрофагами зон демиелинизации и воспалительной реакции. Измерение уровня метаболита миоинозитола (mI), глиального маркера, при МР-спектроскопии позволяет прогнозировать исход заболевания. При этом пациенты с более высоким отношением миоинозитола к креатину (mI/Cr) при ПМЛ имеют тенденцию к отграничению воспалительной реакции и, как следствие, к увеличению выживаемости. Считается, что цитокины, вырабатываемые CD8 лимфоцитами, вызывают повышение mI, индуцируя увеличение количества и размеров глиальных клеток [44, 45]. Другие исследования выявили, что выживаемость ВИЧ-инфицированных с ПМЛ-СВИ выше при наличии контрастного усиления в зоне поражения при МР-сканировании. При стандартном МР-сканировании синдром иммунной реконституции характеризуется вовлечением серого вещества, усилением сигнала на Т2- и FLAIR-ИП в зоне поражения как результат интерстициального отека, появлением масс-эффекта и контрастного усиления (рис. 4).

В ряде случаев парадоксальная реконституция патогенспецифического иммунного ответа может приводить к фульминантному течению ПМЛ с выраженным увеличением размеров и числа очагов, интенсивным их контрастированием, признаками отека мозга (рис. 5).

В этом случае патоморфологически выявляются два сосуществующих нейропатологических процесса, включающих обострение JCV-инфекции и острой перивенозной лейкоэнцефалопатии. Оба эти состояния могут быть связаны с дисрегуляцией баланса CD8+/CD4+ Т-лимфоцитов с массивной инфильтрацией головного мозга CD8+ Т-лимфоцитами в отсутствие достаточного числа CD4+ клеток. При этом выявляемые при МРТ зоны контрастного усиления топографически совпадают с локализацией наиболее выраженных воспалительных инфильтратов в веществе головного мозга.

СВИ и онкология. Учитывая этиологическую связь саркомы Капоши (СК) и неходжкинской лимфомы (НХЛ) с вирусными инфекциями (герпесвирус 8 типа и вирус Эпштейна–Барр), возможно их возникновение или ухудшение течения опухолевого процесса на фоне начала АРВТ. Обычно начало АРВТ снижает частоту возникновения СК и НХЛ, однако отмечены случаи развития саркомы вскоре после начала АРВТ. В последних исследованиях было показано, что СВИ может транзиторно увеличивать риск возникновения СК и НХЛ у ВИЧ-инфицированных пациентов, и своевременное начало АРВТ — лучшая стратегия по предотвращению развития этих онкологических заболеваний [46, 47].

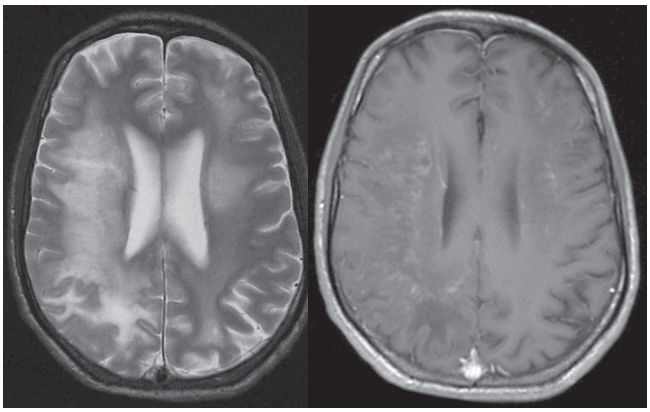

Рис. 4. МРТ. Ограничение диффузии в центре зоны изменений на ДВИ-ИП. ПМЛ-СВИ

Аутоиммунные заболевания и СВИ. На фоне начала АРВТ у некоторых пациентов могут разви-

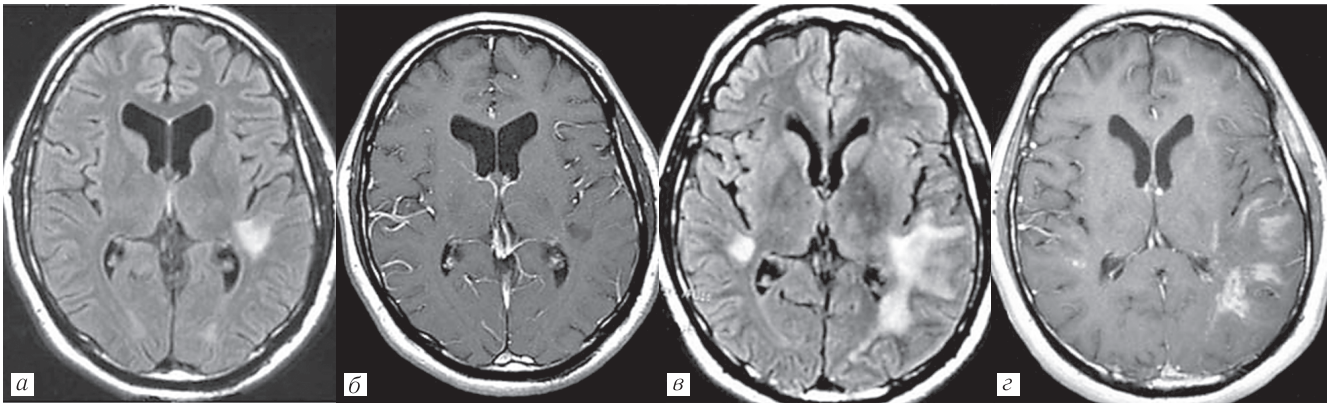

Рис. 5. МРТ. *а*, *б* — до начала АРВТ: отсутствие контрастного усиления очагов; *в*, *г* — через 1 месяц от начала АРВТ: увеличение размеров старого очага, появление новых, выраженное контрастное усиление от выявленных очагов

ваться и аутоиммунные патологии, такие как болезнь Грейвса и саркоидоз, выступающие в качестве проявлений СВИ. В таких случаях необходимо производить дифференциальную диагностику между саркоидозом и микобактериальным компонентом СВИ [12, 48–50].

Описаны случаи СВИ, протекающего в виде тяжелой аутоимунной лейкоэнцефалопатии с фульминантным отеком головного мозга. При МРТ возможно выявление признаков отека вещества головного мозга в виде гиперинтенсивных на Т2-ВИ очагов в белом веществе обоих полушарий, отсутствие контрастного усиления очагов и выраженное контрастное усиление периваскулярных пространств [51].

Течение и прогноз. Зарубежные авторы отмечают, что прогноз при развитии СВИ относительно благоприятный [3, 10, 16]. Отечественные исследователи, как было отмечено выше, неблагоприятные исходы в начале АРВТ и развитие оппортунистических инфекций и туберкулеза связывают с возможным проявлением СВИ [6, 20, 25, 29, 52, 53]. Летальность на фоне СВИ, в первую очередь, связана с особенностями патогена и макроорганизма. Худший прогноз для жизни имеют пациенты с поражениями ЦНС, вызванными *Micobacterium tuberculosis*, *Criptococcus neoformans* [16, 54].

В настоящее время необходимо учитывать различия в возможностях и тактике ведения больных с ВИЧ-инфекцией в нашей стране, в западных европейских и североамериканских странах. Мы находимся на пике эпидемии с ростом заболеваемости, поздним выявлением ВИЧ и, соответственно, с поздним назначением АРВТ, недостаточным охватом лечения этой категории больных, с большим числом пациентов с коморбидными состояниями, включая туберкулез, наркоманию, вирусный гепатит и др. [5, 6, 20, 21, 23, 24, 50]. Совокупность этих факторов дополняет возможность негативного исхода СВИ или способствует его тяжелому течению. В этой связи при угрозе развития СВИ нельзя исключить вероятность его неблагоприятного прогноза.

Профилактика и лечение. Существуют доказательства эффективности своевременного назначения АРВТ до развития тяжелого иммунодефицитного состояния и после непосредственного лечения оппортунистических заболеваний. Необходимо подвергать пациентов углубленным диагностическим исследованиям с целью выявления латентных и субклинических форм оппортунистических инфекций до начала АРВТ. Также следует своевременно выявлять пациентов с высоким риском развития синдрома, определять оптимальное время назначения и присоединения АРВТ на фоне уже диагностированных оппортунистических инфекций. В случае коинфекции ТБ и ВИЧ ВОЗ рекомендует начинать АРВТ вскоре после формирования хорошей переносимости противотуберкулезной терапии; оптимальные сроки составляют не менее 2 недель и не позднее 8 недель после начала лечения туберкулеза [9, 26, 30, 32].

Важным составляющим ведения пациентом с СВИ является оптимальный подход к лечению оппортунистических инфекций. В случаях легкого течения синдрома возможно назначение нестероидных противовоспалительных препаратов, при более тяжелом течении рассматривается назначение глюкокортикостероидов. Следует помнить, что при некорректном лечении оппортунистических инфекций сопутствующая гормональная терапия может ухудшить течение заболевания, привести к его генерализации и летальному исходу [10].

В случаях развития СВИ пациенты должны быть госпитализированы и курироваться подготовленными врачами-инфекционистами.

СВИ не всегда требует прерывания АРВТ. Во многом исход зависит от соблюдения баланса между началом АРВТ, лечением вторичных заболеваний и проведением поддерживающей терапии.

СПИД и СВИ. Сопоставляя природу и проявления этих состояний, можно отметить общую особенность — развитие обоих синдромов у больных в продвинутых стадиях с активацией оппортунистических инфекций или вторичных заболеваний. Их перечень совпадает по многим клиническим проявлениям, в частности, воспалительные инфекционные заболевания, имеющие бактериальную, вирусную, грибковую природу, а также ВИЧ-обусловленные онкологические болезни [33]. Тот и другой синдром характерен для пациентов с длительным анамнезом ВИЧ-инфекции, возможным отягощением из-за потребления парентеральных наркотиков, асоциального образа жизни [21]. У таких пациентов в процессе заболевания возможны по меньшей мере три сценария развития патологических процессов: успешное проведение АРВТ с пролонгированием жизни на годы, летальный исход без АРВТ через СПИД и ухудшение состояния с возможным неблагоприятным исходом через СВИ, являющегося эквивалентом АРВТ-индуцированного СПИДа. Различия касаются

лабораторных проявлений двух синдромов (рис. 6).

В первом случае без АРВТ прослеживается характерная динамика изменений CD4-лимфоцитов

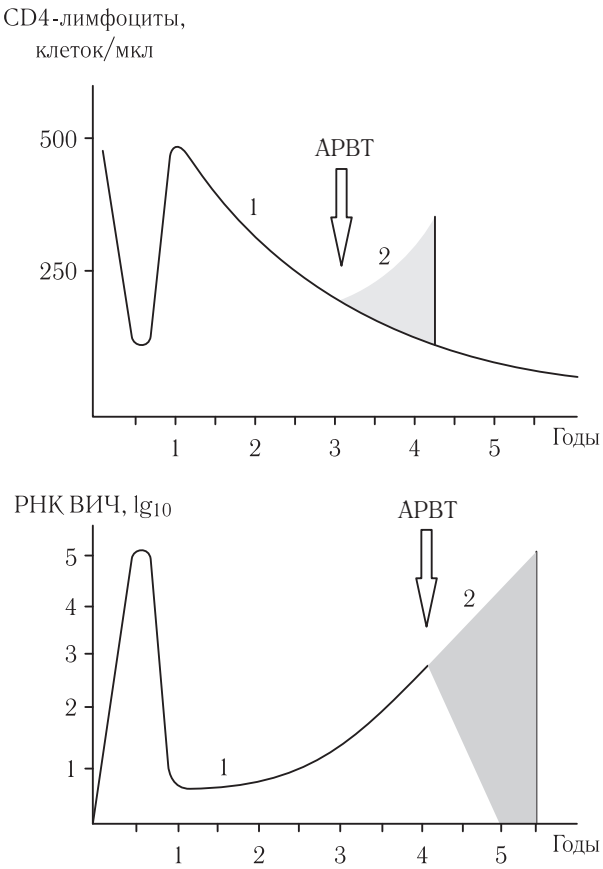

Рис. 6. Неблагоприятные лабораторные проявления на фоне АРВТ у пациентов в стадии СПИД (1) и при развитии СВИ (2)

Примечание: общая динамика CD4-лимфоцитов и РНК ВИЧ в крови при ВИЧ-инфекции показана сплошной линией, характерные для СВИ — обозначены серым цветом.

и РНК ВИЧ в крови, отражающая развитие иммуносупрессии и активации репродукции ВИЧ. При СВИ в течение первых недель с начала АРВТ происходит излом кривых с активацией иммунитета и подавлением вирусной активности, что клинически проявляется ВИЧ-обусловленными заболеваниями.

Заключение. Парадигма ведения ВИЧ-инфицированных пациентов заключается в раннем начале АРВТ, что в свою очередь приводит к уменьшению рисков развития СВИ. Однако в практике врача встречаются пациенты с продвинутой стадией иммуносупрессии, и начало АРВТ так или иначе сопряжено с риском формирования СВИ. Усложняет ситуацию скрытое течение оппортунистических инфекций и ограниченные возможности в проведении диагностических мероприятий.

Начало АРВТ и активация иммунитета могут сопровождаться появлением или усугублением оппортунистических, сопутствующих инфекций и заболеваний, приводящих к неблагоприятным исходам. К категории СВИ относятся те случаи, когда лабораторно подтверждаются подавление вирусной активности и увеличение CD4-лимфоцитов в крови, а ухудшение клиники ВИЧ-инфекции хронологически связано с назначением, изменением схем или возобновлением АРВТ и происходит в течение первых месяцев лечения. Некоторые авторы обозначают четкие критерии СВИ, которые не во всех случаях можно проследить ввиду клинического полиморфизма проявлений [12]. Вместе с тем, даже в этих условиях полиморфизма при нехарактерных или противоречивых изменениях РНК ВИЧ и CD4-лимфоцитов в крови с учетом: а) клинических проявлений, б) лабораторных проявлений, в) наличия предрасполагающих факторов, г) исключения имитирующих факторов и причин, можно диагностировать СВИ.

Пациенты с неврологической симптоматикой и поведенческими отклонениями должны направляться на МРТ, при этом отсутствие изменений МР-картины не противоречит наличию ВИЧ-инфекции Функциональные и атрофические изменения, регистрируемые на доклинических стадиях ВИЧ-инфекции с помощью методов молекулярной нейровизуализации, свидетельствуют о раннем вовлечении ЦНС в патологический процесс. Диффузионно-тензорная МРТ (ДТ-МРТ, DTI — Diffusion tensor imaging) является оптимальным неинвазивным методом исследования белого вещества благодаря уникальной способности выявлять минимальные изменения в макроструктурной организации ткани. Поскольку с помощью ДТ-МРТ возможно выявление изменений, не определяемых традиционной МРТ, метод может использоваться для оценки динамики инфекционного процесса или эффективности АРВТ.

У всех ВИЧ-серопозитивных пациентов, даже при АРВТ, наблюдается ускоренное развитие атрофии белого вещества по сравнению с возрастной нормой. Атрофия коры и подкорковых структур в большей степени выражена у ВИЧ-инфицированных с плохим иммунологическим статусом.

Данные функциональных методов (МР-спектроскопия и позитронно-эмиссионная томография (ПЭТ)) также говорят о раннем появлении метаболических нарушений, как в сером, так и белом веществе головного мозга, даже на ранней стадии. Распространенность метаболических изменений при нарастании клинических проявлений ВИЧ-инфекции увеличивается. Выявленные метаболи-

ческие изменения обуславливают развитие нейрокогнитивных нарушений по мере прогрессирования заболевания. Полученные данные ставят вопрос о необходимости дополнения АРВТ нейропротекторной терапией.

Серьезные дифференциально-диагностические трудности возникают вследствие синхронного существования нескольких нозологий при ВИЧ-инфекции, развитии СВИ. Появление нетипичной или новой лучевой картины, ухудшение клинического состояния после назначения антиретровирусной терапии, наличие факторов риска должны настораживать в отношении проявлений синдрома восстановления иммунитета.

Проведение АРВТ изменяет течение процесса. В эру антиретровирусной терапии происходит уменьшение частоты встречаемости оппортунистического поражения головного мозга, лимфомы ЦНС, реже наблюдаются деменция и тяжелая нейрокогнитивная дисфункция, уступая место более мягким формам. Однако вместе с этим появляется ряд новых проблем, таких как увеличение количества сосудистых заболеваний головного мозга, в том числе у молодых пациентов, а также развертывание СВИ, который ошибочно может быть принят за прогрессирование заболевания. Знание клинической картины и анамнеза является чрезвычайно важным для адекватной интерпретации результатов обследования. Необходима подготовка врачей различных специальностей по вопросам ВИЧ-медицины.

Таким образом, включение в диагностический алгоритм МРТ головного мозга у ВИЧ-инфицированных пациентов, находящихся на АРВТ, позволяет оценивать комплекс структурных изменений; МР-исследование должно осуществляться как можно раньше при появлении или нарастании неврологической симптоматики. Методика исследования обязательно должна включать внутривенное контрастирование. По показаниям диагностический алгоритм может быть расширен, возможно проведение КТ с внутривенным контрастированием, ПЭТ, однофотонная эмиссионная компьютерная томография, биопсия.

* * *

Исследование выполнено при финансовой поддержке Российского фонда фундаментальных исследований в рамках научного проекта № 17-54-30014.

ЛИТЕРАТУРА/REFERENCES

1. Sharma S.K., Dhooria S., Barwad P., Kadhiravan T., Ranjan S., Miglani S. et al. A study of TB-associated immune reconstitution inflammatory syndrome using the consensus case-definition. *Indian J. Med. Res., 2010, No. 131, pp. 804–808.*
2. Sharma S.K., Soneja M. HIV & immune reconstitution inflammatory syndrome (IRIS). *Indian J. Med. Res., 2011, Vol. 134 (6), pp. 866–877.*
3. Walker N.F., Scriven J., Meintjes G., Wilkinson R.J. Immune reconstitution inflammatory syndrome in HIV-infected patients. *HIV AIDS (Auckl), 2015, No. 7, pp. 49–64.*
4. Vendrely A., Bienvenu B., Gasnault J., Thiebault J.B., Salmon D., Gray F. Fulminant inflammatory leukoencephalopathy associated with HAART-induced immune restoration in AIDS-related progressive multifocal leukoencephalopathy. *Acta Neuropathol., 2005, No. 109, pp. 449–455.*
5. ВИЧ 2014/2015 / Под ред. К.Хоффман, Ю.К.Рокштро. 755 с. [HIV 2014/2015. Eds. C.Hoffman, Yu.K.Rockstroh. 2015, 755 p. *URL: https://arvt.ru/sites/default/files/hivbook_2015_rus_opt.pdf (In Russ.)*].
6. Захарова Н.Г., Дворак С.И., Плавинский С.Л. Причины неблагоприятных исходов у больных с ВИЧ-инфекцией, принимавших ВААРТ. Часть 1 // ВИЧ- инфекция и иммуносупрессии. 2015. Т. 7, № 3. С. 48–54. [Zakharova N.G., Dvorak S.I., Plavinskiy S.L. The causes of unfavorable outcomes amoung patients taking HAART. Part 1. *HIV Infection and Immusupressive Disorders, 2015, Vol. 7, No. 3, pp. 48–54 (In Russ.)*].
7. Тищенко Т.В., Цыркунов В.М. Воспалительный синдром восстановления иммунитета у ВИЧ-инфицированных пациентов: клинико-морфологические аспекты // Здравоохранение (Минск). 2017. № 10. С. 5–11. [Tishchenko G.V., Tsyrkunov V.M. Immune reconstitution inflammatory syndrome in HIV-infected patients: clinical and morphological aspects. *Health Care (Minsk), 2017, No. 10, pp. 5–11 (In Russ.)*].
8. Shelburne S.A., Montes M., Hamill R.J. Immune reconstitution inflammatory syndrome: more answers, more questions. *J. Antimicrob. Chemother., 2006, Vol. 57 (2), pp. 167–170.*
9. Kaplan J.E., Benson C., Holmes K.H., Brooks J.T., Pau A., Masur H. Centers for Disease Control and Prevention (CDC); National Institutes of Health; HIV Medicine Association of the Infectious Diseases Society of America. Guidelines for prevention and treatment of opportunistic infections in HIV-infected adults and adolescents: recommendations from CDC, the National Institutes of Health, and the HIV Medicine Association of the Infectious Diseases Society of America. *MMWR Recomm. Rep., 2009, No. 58, pp. 1–207.*

10. Murdoch D.M., Venter W.D., Van R.A., Feldman C. Immune reconstitution inflammatory syndrome (IRIS): review of common infectious manifestations and treatment options. *AIDS Res. Ther., 2007, No. 4, pp. 9–10.*
11. Матиевская Н.В. Воспалительный синдром восстановления иммунитета у ВИЧ-инфицированных пациентов: факторы риска, клинические проявления, исходы, профилактика // Вестник Балтийского федерального университета им. И.Канта. Серия: Естественные и медицинские науки. 2012. № 7. С. 44–51. [Matiyevskaya N.V. Immune reconstitution inflammatory syndrome (IRIS) in HIV-infected patients: risk factors, clinical features, outcomes, prevention. *Bulletin of the Baltic Federal University I.Kant. Series: Natural and medical sciences, 2012, No. 7, pp. 44–51.*
12. French M.A. HIV/AIDS: immune reconstitution inflammatory syndrome: a reappraisal. *Clin. Infect. Dis., 2009, No. 48, pp. 101–107.*
13. Jevtović D.J., Salemović D., Ranin J., Pesić I., Zerjav S., Djurković-Djaković O. The prevalence and risk of immune restoration disease in HIV-infected patients treated with highly active antiretroviral therapy. *HIV Med., 2005, Vol. 6 (2), pp. 140–143.*
14. French M.A., Price P., Stone S.F. Immune restoration disease after antiretroviral therapy. *AIDS, 2004, Vol. 18, No. 12, pp. 1615–1627.*
15. George V., Harrison L., Roach M. Associations of Plasma Cytokine and Microbial Translocation Biomarkers With Immune Reconstitution Inflammatory Syndrome. *J. Infect. Dis., 2017, Vol. 216 (9), pp. 1159–1163.*
16. Wiesner D.L., Boulware D.R. Cryptococcus-Related Immune Reconstitution Inflammatory Syndrome (IRIS): Pathogenesis and Its Clinical Implications. *Curr. Fungal Infect. Rep., 2011, Vol. 5 (4), pp. 252–261.*
17. Симбирцев А.С. Иммунопатогенез и перспективы иммуномодулирующей терапии ВИЧ-инфекции. Часть 1. Общие вопросы иммунологии и ВИЧ-1 // ВИЧ-инфекция и иммуносупресии. 2017. Т. 9, № 1. С. 22–35. [Simbirtsev A.S. Immunopathogenesis of and prospects for immunomodulatory therapy for HIV infection. Part 1. The general aspects of immunology and HIV. *HIV Infection and Immusupressive Disorders, 2017, Vol. 9, No. 1, pp. 22–35 (In Russ.)*].
18. Haddow L.J., Moosa M.Y., Easterbrook P.J. Validation of a published case definition for tuberculosis-associated immune reconstitution inflammatory syndrome. *AIDS, 2010, Vol. 24 (1), pp. 103–108.*
19. Boulware D.R., Meya D.B., Bergemann T.L., Wiesner D.L., Rhein J., Musubire A. et al. Clinical features and serum biomarkers in HIV immune reconstitution inflammatory syndrome. *PLoS Med., 2010, No. 7, pp. e1000384.*
20. Азовцева О.В., Архипов Г.С., Архипова Е.И. Сравнительный анализ причин смертности ВИЧ-инфицированных больных // ВИЧ-инфекция и иммуносупресии. 2015. Т. 7, № 4. С. 86–91. [Azovtseva O.V., Arkhipov G.S., Arkhipova E.I. A comparative analysis of causes of death in HIV infected patients. *HIV Infection and Immusupressive Disorders, 2015, Vol. 7, No. 4, pp. 86–91 (In Russ.)*].
21. Леонова О.Н., Степанова Е.В., Беляков Н.А. Тяжелые и коморбидные состояния у больных с ВИЧ-инфекцией // ВИЧ-инфекция и иммуносупрессии. 2017. Т. 9, № 1. С. 55–62. [Leonova O.N., Stepanova E.V., Belyakov N.A. Severe and comorbid conditions in HIV patients: an analysis of adverse outcomes. *HIV Infection and Immusupressive Disorders, 2017, Vol. 9, No. 1, pp. 55–62 (In Russ.)*].
22. Мусатов В.Б., Яковлев А.А., Савченко М.А., Соколова О.И. Летальные исходы у ВИЧ-инфицированных больных, имеющих неопределяемую вирусную нагрузку на фоне антиретровирусной терапии // Инфекционные болезни: новости, мнения, обучение. 2017. № 4 (21). С. 67–71. [Musatov V.B., Yakovlev A.A., Savchenko M.A., Sokolova O.I. Lethal outcomes in HIV positive patients with undetectable viral load on antiretroviral therapy. *Infectious Diseases: News, Opinions, Training, 2017, No. 4 (21), pp. 67–71 (In Russ.)*].
23. Рахманова А.Г., Яковлев А.А., Дмитриева М.И., Виноградова Т.Н., Козлов А.А. Анализ причин смерти ВИЧ-инфицированных в 2008–2010 гг. По материалам клинической инфекционной больницы им. С.П.Боткина, Санкт- Петербург // Казанский медицинский журнал. 2012. Т. 93, № 3. С. 522–526. [Rakhmanova A.G., Yakovlev A.A., Dmitrieva M.I., Vinogradova T.N., Kozlov A.A. Analysis of the causes of death in HIV-infected individuals in 2008–2010 according to the data of the Clinical Infectious Disease Hospital named after S.P.Botkin, Saint-Petersburg. *Kazan Medical Journal, 2012, Vol. 93, No. 3, pp. 522–526 (In Russ.)*].
24. Степанова Е.В., Леонова О.Н., Пантелеева О.В. Причины тяжелого течения и смертей у больных с ВИЧ и коинфекцией // ВИЧ-инфекция и иммуносупрессии. 2014. Т. 6, № 4. С. 115–117. [Stepanova E.V., Leonova O.N., Panteleeva O.V. Causes of severe course and death in patients with HIV and co-infection. *HIV Infection and Immusupressive Disorders, 2014, Vol. 6, No. 4, pp. 115 –117 (In Russ.)*].
25. Маркелов Ю.М., Пахомова Е.В., Рожкова И.И. Особенности распространения и летальность больных с сочетанной инфекцией ВИЧ+ТБ в Карелии // ВИЧ-инфекция и иммуносупресии. 2016. Т. 8, № 3. С. 65–73. [Markelov Yu.M., Pahomova E.V., Rozhkova I.I. Distribution and mortality patterns in patients co-infected with HIV and TB in Karelia. *HIV Infection and Immusupressive Disorders, 2016, Vol. 8, No. 3, pp. 65–73 (In Russ.)*].
26. Покровский В.В. ВИЧ-инфекция и СПИД: национальное руководство. М.: ГЭОТАР-Медиа, 2013. 608 с. [Pokrovskiy V.V. HIV infection and AIDS: national leadership. *Moscow: GEOTAR-Media, 2013, 608 p. (In Russ.)*].
27. Dominique J., Pepper D.J., Marais S., Maartens G., Rebe K., Morroni C., Rangaka M.X., Oni T., Wilkinson R.J., Meintjes G. Neurologic Manifestations of Paradoxical Tuberculosis-Associated Immune Reconstitution Inflammatory Syndrome: A Case Series. *Clin. Infect. Dis., 2009, No. 48, pp. 96–107.*
28. Битнева А.М., Козлова Т.П., Савинцева Е.В. Особенности начала и течения синдрома восстановления иммунитета у больных туберкулезом легких // Проблемы науки. 2017. № 6 (19). С. 104–105. [Bitneva A.M., Kozlova T.P., Savintseva E.V. Features of the onset and course of the

immune reconstitution inflammatory syndrome in patients with pulmonary tuberculosis. *Problems Sciences, 2017, No. 6 (19), pp. 104–105 (In Russ.)*].

29. Зимина В.Н., Васильева И.А., Батыров Ф.А. Острое развитие туберкулеза внутригрудных лимфатических узлов как проявление синдрома восстановления иммунитета у больных с ВИЧ-инфекцией // Туберкулез и болезни легких. 2010. Т. 87, № 4. С. 58–60. [Zimina V.N., Vasil'eva I.A., Batyrov F.A. Acute development of tuberculosis of intrathoracic lymph nodes as manifestations of immune reconstitution inflammatory syndrome in patients with HIV infection. *Tuberculosis and Lung Diseases, 2010, Vol. 87, No. 4, pp. 58–60 (In Russ.)*].
30. Зимина В.Н., Кравченко А.В., Зюзя Ю.Р., Васильева И.А. Диагностика и лечение туберкулеза в сочетании с ВИЧ-инфекцией. М.: ГЭОТАР-Медиа, 2015. 240 с. [Zimina V.N., Kravchenko A.V., Zyuzya Yu.P., Vasil'eva I.A. Diagnosis and treatment of tuberculosis in combination with HIV infection. *Moscow: GEOTAR-Media, 2015, 240 p. (In Russ.)*].
31. Загдын З.М. Профилактическое лечение туберкулеза среди больных ВИЧ-инфекцией // ВИЧ-инфекция и иммуносупресии. 2014. Т. 6, № 4. С. 17–23. [Zagdyn Z.M. Preventive TB treatment in HIV patients. *HIV Infection and Immusupressive Disorders, 2014, Vol. 6, No. 4, pp. 17–23 (In Russ.)*].
32. Корж Е.В. Современные взгляды на антиретровирусную терапию у больных с коинфекцией туберкулез/ВИЧ // Туберкулез, легочные болезни, ВИЧ-инфекция. 2012. № 1 (8). С. 115–121. [Korzh E.V. Modern views on antiretroviral therapy in patients with co-infection with tuberculosis/HIV. *Tuberculosis, Lung diseases, HIV infection, 2012, No. 1 (8), pp. 115–121 (In Russ.)*].
33. Phillips P., Bonner S., Gataric N., Bai T., Wilcox P., Hogg R. et al. Nontuberculous mycobacterial immune reconstitution syndrome in HIV-infected patients: spectrum of disease and long-term follow-up. *Clin. Infect. Dis., 2005, No. 41, pp. 1483–1497*.
34. Bicanic T., Harrison T.S. Cryptococcal meningitis. *Br. Med. Bull., 2004, Vol. 72, No. 1, pp. 99–118*.
35. Bicanic T., Meintjes G., Rebe K., Williams A., Loyse A., Wood R. et al. Immune reconstitution inflammatory syndrome in HIV-associated cryptococcal meningitis: a prospective study. *J. Acquir. Immune Defic. Syndr., 2009, Vol. 51 (2), pp. 130–134*.
36. McCombe J.A., Auer R.N., Maingat F.G., Houston S., Gill M.J., Power C. Neurologic immune reconstitution inflammatory syndrome in HIV/AIDS: outcome and epidemiology. *Neurology, 2009, No. 72, pp. 835–841*.
37. Muller M., Wandel S., Colebunders R., Attia S., Furrer H., Egger M. Immune reconstitution inflammatory. *Lancet Infect. Dis., 2010, No. 10, pp. 449–455*.
38. Gopal R., Rapaka R.R., Kolls J.K. Immune reconstitution inflammatory syndrome associated with pulmonary pathogens. *Eur. Respir. Rev., 2017, Vol. 26 (143), pp. e160042*.
39. Jagannathan P., Davis E., Jacobson M., Huang L. Life-threatening immune reconstitution inflammatory syndrome after Pneumocystis pneumonia: a cautionary case series. *AIDS, 2009, No. 23, pp. 1794–1796*.
40. Степанова Е.В. Герпесвирусные заболевания и ВИЧ-инфекция. СПб.: Балтийский медицинский образовательный центр, 2009. 60 с. [Stepanova E.V. Herpesvirus and HIV infection. *Saint-Petersburg: Baltic medical education center, 2009, 60 p. (In Russ.)*].
41. Dunić I., Djurković-Djaković O., Vesić S., Zerjav S., Jevtović D. Herpes zoster as an immune restoration disease in AIDS patients during therapy including protease inhibitors. *Int. J. STD AIDS, 2005, No. 16, pp. 475–478*.
42. Anderson A.M., Mosunjac M.B., Fountain J.A., Corey A.S., Oshinski J.N. Simultaneous typical and extraordinary imaging findings of AIDS-associated cytomegalovirus encephalitis. *J. Neurol. Sci., 2011, Vol. 307 (1–2), pp. 174–177*.
43. Шмидт Т.Е. Прогрессирующая мультифокальная лейкоэнцефалопатия и другие неврологические проявления реактивации вируса JC // Неврологический журнал. 2014. Т. 19, № 4. С. 4–10. [Shmidt T.E. Progressive multifocal leukoencephalopathy and other neurological symptoms of JC virus reactivation. *Neurological Journal, 2014, Vol. 19, No. 4, pp. 4–10 (In Russ.)*].
44. Katz-Brull R., Lenkinski R.E., Du Pasquier R.A., Koralnik I.J. Elevation of myoinositol is associated with disease containment in progressive multifocal leukoencephalopathy. *Neurology, 2004, Vol. 63, No. 5, pp. 897–900*.
45. Post M.J.D., Thurnher M.M., Clifford D.B., Nath A., Gonzalez R.G., Gupta R.K., Post K.K. CNS-immune reconstitution inflammatory syndrome in the setting of HIV infection, part 1: overview and discussion of progressive multifocal leukoencephalopathy-immune reconstitution inflammatory syndrome and cryptococcal-immune reconstitution inflammatory syndrome. *Am. J. Neuroradiol., 2013, No. 34, pp. 1297–1307*.
46. Jaffe H.W., De Stavola B.L., Carpenter L.M., Porter K., Cox D.R. CASCADE Collaboration. Immune reconstitution and risk of Kaposi sarcoma and non-Hodgkin lymphoma in HIV-infected adults. *AIDS, 2011, Vol. 25 (11), pp. 1395–1403*.
47. Letang E., Almeida J.M., Miro J.M., Ayala E., White I.E., Carrilho C. et al. Predictors of immune reconstitution inflammatory syndrome-associated with Kaposi sarcoma in Mozambique: a prospective study. *J. Acquir. Immune Defic. Syndr., 2010, No. 53, pp. 589–597*.
48. Белов Б.С., Белова О.Л. ВИЧ-инфекция: ревматологические аспекты // Русский медицинский журнал. 2008. Т. 16, № 24. С. 1615–1618. [Belov B.S., Belova O.L. HIV infection: rheumatological aspects. *Russian Medicine Journal, 2008, Vol. 16, No. 24, pp. 1615–1618 (In Russ.)*].
49. Черенько С.А., Матвеева С.Л. Причины нарушения тиреоидного гомеостаза при коинфекции туберкулез/ВИЧ // Туберкулез, легочные болезни, ВИЧ-инфекция. 2014. № 1 (16). С. 8–12. [Cherenko S.A., Matveeva S.L. Causes of thyroid dysfunction of homeostasis in co-infection with tuberculosis/HIV. *Tuberculosis, Lung Diseases, HIV Infection, 2014, No. 1 (16), pp. 8–12 (In Russ.)*].

50. Crum N.F., Ganesan A., Johns S.T., Wallace M.R. Graves disease: an increasingly recognized immune reconstitution syndrome. *AIDS, 2006, No. 20, pp. 466–469.*
51. Oelschlaeger C., Dziewas R., Minnerup J., Niederstadt T., Ringelstein E.B., Husstedt I.W. Severe leukoencephalopathy with fulminant cerebral edema reflecting immune reconstitution inflammatory syndrome during HIV infection: a case report. *J. Med. Case Reports, 2010, No. 4, pp. 214.*
52. Бойко А.В. Синдром восстановления иммунного ответа у больных с коинфекцией туберкулез/ВИЧ/СПИД // Вестник Совета молодых ученых и специалистов Челябинской области. 2014. № 5 (7). С. 5–7. [Bojko A.V. Immune reconstitution inflammatory syndrome in patients with co-infection tuberculosis/ HIV/AIDS. *Bulletin of Council of Young Scientists and Specialists of Chelyabinsk Region, 2014, No. 5 (7), pp. 5–7 (In Russ.)*].
53. Яковлев А.А., Мусатов В.Б., Савченко М.А. Причины летальных исходов у ВИЧ-инфицированных пациентов, получающих антиретровирусную терапию // ВИЧ-инфекция и иммуносупрессии. 2015. Т. 7, № 1. С. 84–88. [Yakovlev A.A., Musatov V.B., Savchenko M.A. Causes of death amoung HIV infected patients receiving antiretroviral therapy. *HIV Infection and Immusupressive Disorders, 2015, Vol. 7, No. 1, pp. 84–88 (In Russ.)*].
54. Шеломов А.С., Степанова Е.В., Леонова О.Н., Смирнова Н.Л. Оппортунистические заболевания как причины поражения центральной нервной системы у больных ВИЧ-инфекцией // Журнал инфектологии. 2016. Т. 8, № 3. С. 107–115. [Shelomov A.S., Stepanova E.V., Leonova O.N., Smirnova N.L. Opportunistic diseases as the cause of damage to the central nervous system in patientswith HIV infection. *Journal of Infectology, 2016, Vol. 8, No. 3, pp. 107–115 (In Russ.)*].

Статья поступила *03.04.2018 г.*

Контактная информация: *Боева Екатерина Валериевна, e-mail: kathrine.boeva@gmail.com*

Коллектив авторов:

Беляков Николай Алексеевич — д.м.н., профессор, академик РАН, зав. кафедрой социально-значимых инфекций ФГБОУ ВО «Первый Санкт-Петербургский государственный медицинский университет имени академика И.П.Павлова» МЗ РФ; главный научный сотрудник ФГБНУ «Институт экспериментальной медицины»; руководитель Северо-Западного окружного центра по профилактике и борьбе со СПИДом ФБУН «Санкт-Петербургский научно-исследовательский институт эпидемиологии и микробиологии имени Пастера» Федеральной службы по надзору в сфере защиты прав потребителей и благополучия человека, 197101, Санкт-Петербург, ул. Мира, 14;

Трофимова Татьяна Николаевна — д.м.н., профессор, главный научный сотрудник ФГУН «Институт мозга человека им. Н.П.Бехтеревой»; руководитель курсов лучевой диагностики ФГБОУ ВО «Первый Санкт-Петербургский государственный медицинский университет имени академика И.П.Павлова» МЗ РФ и ФГБОУ ВО «Санкт-Петербургский государственный университет», e-mail: Trofimova-TN@avaclinic.ru;

Боева Екатерина Валериевна — клинический ординатор кафедры социально-значимых инфекций ФГБОУ ВО «Первый Санкт-Петербургский государственный медицинский университет имени академика И.П.Павлова» МЗ РФ; зав. отделением хронической вирусной инфекции Северо-Западного окружного центра по профилактике и борьбе со СПИДом ФБУН «Санкт-Петербургский научно-исследовательский институт эпидемиологии и микробиологии имени Пастера» Федеральной службы по надзору в сфере защиты прав потребителей и благополучия человека, 197101, Санкт-Петербург, ул. Мира, 14, e-mail: kathrine.boeva@gmail.com;

Семенова Мария Дмитриевна — врач-рентгенолог отделения МРТ, ассистент кафедры радиологии и хирургических технологий ФГБУ «Российский научный центр радиологии и хирургических технологий имени академика А.М.Гранова» МЗ РФ, 197758, Санкт-Петербург, пос. Песочный, ул. Ленинградская, 70, e-mail: maria@sokurenko.name.

Уважаемые читатели журнала

«ВИЧ-инфекция и иммуносупрессии»

Сообщаем, что открыта подписка на 2018 год.

ПОДПИСНОЙ ИНДЕКС:

каталог НТИ ОАО Агентство «Роспечать»

в разделе: Здравоохранение. Медицина.— **57990**

Подписная цена на 2-е полугодие 2018 года (2 выпуска) — **950 руб.**